Aus dem pathologischen Institut der Krankenanstalt in Bremen
Professor Dr. Borrmann

Ein Fall von Karzinom in einem Ovarialdermoid.

Inaugural-Dissertation

zur Erlangung der Doktorwürde in der Medizin,
Chirurgie und Geburtshilfe
der hohen Medizinischen Fakultät der Universität Leipzig

vorgelegt von

August Sievers
prakt. Arzt.

Borna-Leipzig
Buchdruckerei Robert Noske
1911.

Der medizinischen Fakultät zu Leipzig vorgelegt und zum Druck genehmigt am 25. Juli 1911.

Referent: Geheimer Medizinalrat Professor Dr. Zweifel.

Meinen lieben Eltern!

Digitized by the Internet Archive
in 2019 with funding from
Wellcome Library

https://archive.org/details/b30617820

Die Theorie der Entstehung der Geschwülste ist ein bisher unzulänglich geklärtes Gebiet ärztlicher Wissenschaft, an dessen Klarstellung mit großem Scharfsinn und beharrlichem Eifer geforscht und gearbeitet wird. Die pathologische Morphologie hat uns in der Ergründung dieser Dinge einen großen Schritt weiter gebracht, aber bislang auch noch nicht zum Ziele geführt.

Nach der Cohnheimschen Theorie handelt es sich bei der Entstehung der Geschwülste stets um entwicklungsmechanische Störungen; sie gründet sich darauf, daß zwischen den im späteren Leben zur Wucherung gelangenden Geschwülsten und embryonalen Störungen innige Beziehungen bestehen. In der Tat haben die Forschungen des letzten Jahrzehnts eine große Zahl solcher Beziehungen nachweisen können.

In einer großen Anzahl von Fällen aber war dieser Nachweis nicht möglich; auch sind viele der angeführten Beispiele nicht einwandfrei, weil es sich bei diesen nicht um wirkliche Geschwülste, sondern um Mißbildungen handelte. Die Übergänge zwischen Mißbildungen und Geschwülsten sind zunächst auf dem Gebiete der Dermoide und Teratome ziemlich klar. Aber gerade bei diesen finden sich maligne Tumoren sehr selten, was man eigentlich nach der Cohnheimschen Theorie nicht erwarten sollte.

Die Dermoide, welche sich speziell in den Hoden und Ovarien finden, enthalten regelmäßig Produkte aller drei

Keimblätter; sie sind also aus einer dreiblätterigen Keimanlage, wahrscheinlich einer undifferenzierten Geschlechtszelle hervorgegangen.

Wilms, dessen Feder die bahnbrechenden Arbeiten hierüber entstammen, bezeichnet diese Mißbildungen als Embryome, eine Benennung, die inhaltlich identisch ist mit der Benennung Askanazys: teratoma adultum. Diese Mißbildung ist ein cystisches Teratom, welches das Rudiment eines Fötus darstellt. Hiervon unterscheidet sich das solide Teratom, eine Geschwulst, welche differenziertes Gewebe aller drei Keimblätter in wirrem Durcheinander und meistens in embryonalem Zustande enthält und unbegrenztes Wachstum hat.

Die Teratome haben in manchen Fällen auch Metastasen gemacht, die durchaus sarkomatösen oder karzinomatösen Charakter hatten. Auch von einzelnen Embryomen ist bekannt geworden, daß sich in ihnen eine maligne Geschwulst, Sarkom bezw. Karzinom, entwickelt hat.

So ist mir ebenfalls ein derartiges Embryom mit Karzinom zur genaueren Untersuchung übergeben; bei der kleinen Zahl bekannter gleicher Fälle halte ich es für gerechtfertigt, die Literatur über dieses Thema durch Beschreibung eines neuen Falles zu erweitern.

Klinischer Bericht.

Es handelt sich um die 42 jährige Virgo A. aus H. Seit 2 Jahren hat sie eine Anschwellung des Abdomens bemerkt, auch fühlte sie sich in der letzten Zeit sehr schwach und hinfällig. Herr Sanitätsrat Dr. B. aus Köln operierte die Patientin, eine Bäuerin, in ihrer Wohnung auf dem Lande. Der Befund war folgender: Ein über kleinkindskopfgroßer Tumor sitzt in der linken Ovarialgegend. Das Ovarium selbst, das mit dem Tumor fest verwachsen ist, hebt sich deutlich ab. Blase und Darm sind mit dem Tumor verwachsen und zeigen überall Knotenbildung; auch bis in die Leistenbeuge sind die Knoten vorgedrungen. Der Tumor, der

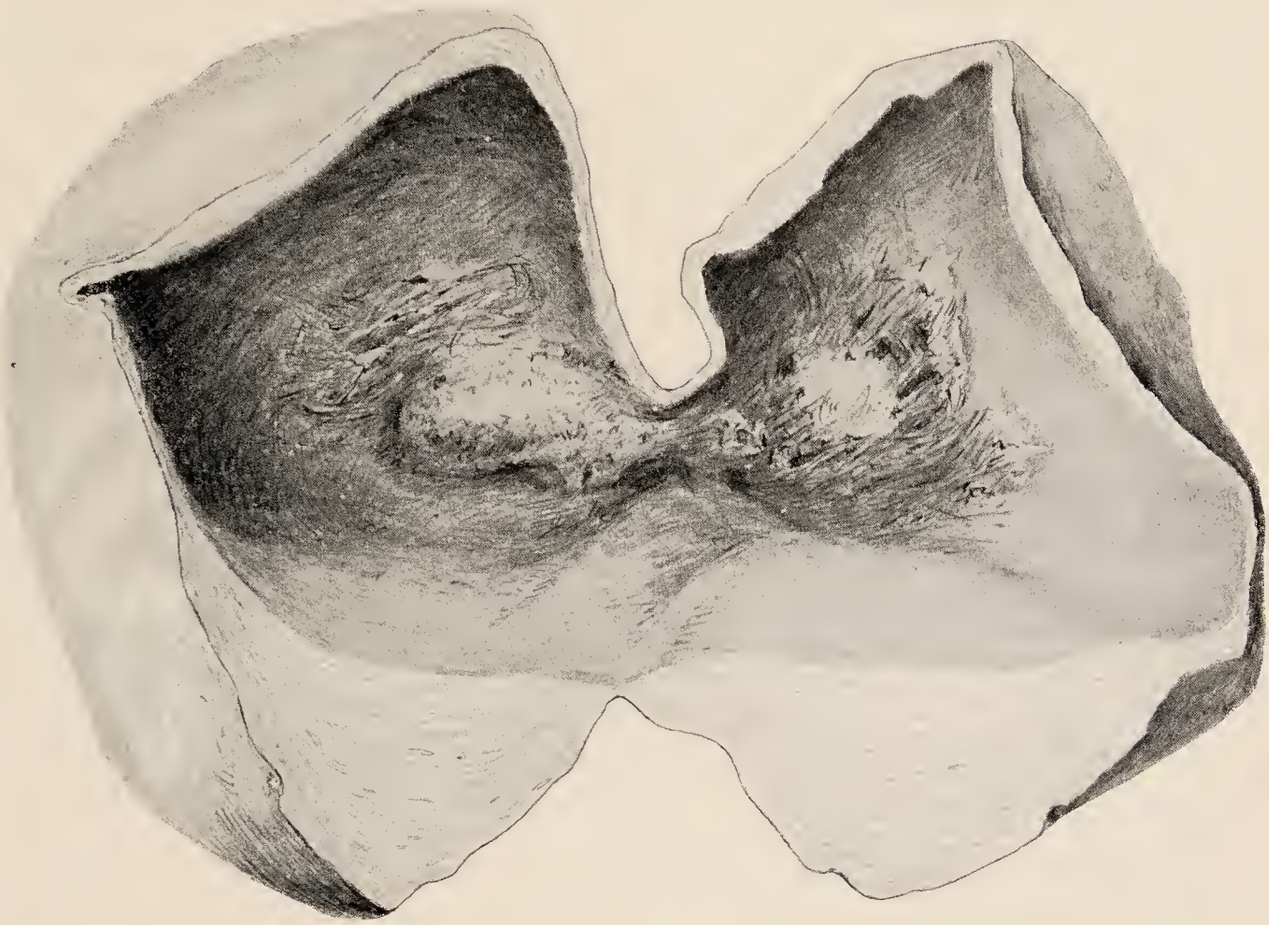

Dermoid mit Karzinom.

Am unteren Pol des aufgeschnittenen zystischen Sackes sieht man die 4 cm starke karzinomatöse Wandverdickung, oberhalb die Papille mit Haaren.

große Inguinalknoten und ein Stück der Blase werden exzidiert, Drainage der Wunde und Naht. Die Abdominalwunde verheilte per primam; eine sich einstellende Pneumonie führte 12 Tage nach der Operation den Tod der Patientin herbei.

Der operierte Tumor wird zur mikroskopischen Untersuchung an Herrn Prof. Dr. Borrmann geschickt, der ihn mir zur Bearbeitung überwies.

Ich will zunächst die makroskopische und mikroskopische Beschreibung des in Alkohol aufbewahrten Präparates folgen lassen.

Makroskopische Beschreibung.

Die gut kindskopfgroße Geschwulst zeigt stellenweise eine glatte, stellenweise eine von Bindegewebsadhäsionen eingenommene Oberfläche. An einer Stelle der Oberfläche sitzt ein 5 cm langes Tubenstück mit Fimbrienende und Paroophoron. Beim Aufschneiden der Geschwulst erweist sich dieselbe als cystisch, mit einem talgig-breiigen Inhalt und blonden Haaren gefüllt. Am unteren Pol, der Tubeninsertion fast gegenüber, springt auf der Innenfläche die fast walnußgroße, mit zerklüfteter Oberfläche versehene Papille vor, die im Innern neben einem grauweißen, streifigen Gewebe einige kleinere Cysten und ein $1\,^1/_2 : {}^3/_4$ cm großes Knochenstück enthält; auf der Oberfläche der Papille sitzen zahlreiche Haare. Hart an der Stelle, wo außen die Tube sich befindet, ist die Wand der Cyste, die sonst ca. 3—4 mm dick ist, fast 4 cm dick. Diese Stelle springt außen schon etwas vor und ist hier leicht höckerig. Es findet sich hier zweifellos eine besonders geartete Geschwulst in der Wand, deren Schnittfläche ziemlich derb ist, aus streifigem, faserigen Bindegewebe besteht, das zahllose Maschen bildet von verschiedener Größe, denen weißliche, teils gelblich verfärbte Zellmassen liegen. Nach den Seiten zu fällt die Wand allmählich ab bis zur vorhin erwähnten Dicke von 4—5 mm; man sieht, wie die kleinen Geschwulstnester nach den Seiten hin allmählich immer geringer an Zahl und Größe werden, um schließlich ganz aufzuhören.

Mikroskopische Beschreibung.

Es werden einmal von der 4 cm starken Wandverdickung, wie von ihrem Übergang in die scheinbar normale seitliche Dermoidwand, wie

auch von anderen Stellen, besonders von der Papille, in deren Innern ein gut haselnuskerngroßer Knochen liegt, eine ganze Anzahl von Stücken eingesetzt, in Zelloidin eingebettet und durchgehends 10 μ geschnitten. Zur Färbung werden vorwiegend Hämalaun, van Gieson und Orange angewandt. Wir wollen die Schnitte von den verschiedenen Stellen der Reihe nach betrachten.

I. Schnitte aus der stärksten Wandverdickung.

Bei schwacher Vergrößerung sieht man ein zugförmig angeordnetes spärliches Bindegewebe, das große und kleine Maschen bildet; letztere sind vollkommen angefüllt mit gelbrotgefärbten Massen, die schon jetzt als geschichtete Hornlamellen zu erkennen sind. Nur hier und da sieht man am Rande dieser Hornmassen große platte Zellen mit blaugefärbtem Kern liegen, die eine Schichtung um die Hornmassen zeigen. Es sind nun aber auch Partien vorhanden, in denen das Bindegewebe sich reichlicher findet. Hier ist letzteres durchsetzt von zahlreichen Zügen und Alveolen großer Zellen mit dunkelblau tingiertem Kern; auch hier finden sich schon leichte Ansätze zur Verhornung. Erwähnt sei noch, daß sich hin und wieder im Zentrum der vorhin beschriebenen verhornten Massen geschichtete Kalkkugeln finden.

Bei starker Vergrößerung bestätigt sich die Vermutung, daß es sich teils um konzentrisch geschichtete, teils in mehr hyalinen Schollen angeordnete Hornmassen handelt. Die Zellen, die um die Hornmassen geschichtet sind, erweisen sich als langgestreckte, dünne Plattenepithelien. Wo Zellen ohne Hornmassen liegen, handelt es sich um Züge und Alveolen epithelialer Zellen von meist polymorpher oder auch länglicher Gestalt. Die Zellen zeigen ausgedehnte Untergangserscheinungen: entweder sind, wie im Zentrum des Tumors, nur Hornmassen vorhanden ohne jegliche Zellen, oder letztere sind zahlreicher vertreten, zeigen aber dann sehr häufig ganz unregelmäßige Formen, verklumpte Kerne, oder sind manchmal zu riesenzellenartigen Gebilden zusammengeflossen. Wir haben es an dieser Stelle also zweifellos mit der ältesten Partie der Geschwulst zu tun, wie die zahlreichen Untergangserscheinungen beweisen.

II. Ganz andere Bilder zeigen sich, wenn wir Schnitte von den Stellen betrachten, wo die Wandverdickung allmählich aufhört, wir also die Ausläufer des Tumors vor uns haben. Hier sieht man große

und kleinere Nester und Züge dicht gelagerter, gut erhaltener, ziemlich großer Epithelien von selten runder, meist spindeliger oder auch polymorpher Gestalt. Der Kern ist groß, rund oder etwas länglich, blaß gefärbt; nur hier und da bemerkt man im Zentrum der Alveolen eine leichte Schichtung der Zellen und leichte Ansätze zur Verhornung. Die großen Karzinomnester zeigen in ihrem Zentrum sehr häufig statt der Verhornung eine Detritusmasse, teils körnig, teils hyalin, teils auch noch die Zellkonturen erkennen lassend; die Kerne sind dann aber schlecht gefärbt.

III. Die übrige Wand des Dermoids besteht überall aus Bindegewebe, das entweder locker und feinfaserig ist oder auch grobfaserig und hyalin. Die Innenwand ist über der stärksten Tumorprominenz nicht mehr von Epithel bekleidet, vielmehr liegen hier die klumpigen, zellarmen Hornmassen frei zutage; erst nach den Seiten zu, wo die Tumorprominenz abfällt, um allmählich in die unveränderte Wand überzugehen, beginnt ein die Innenfläche überkleidendes mehrschichtiges Plattenepithel.

Letzteres steht in gar keiner Beziehung zu den Karzinomnestern, die unter dem Epithel hindurch wachsen, manchmal an dasselbe von unten her anstoßend unter Kompression des letzteren.

IV. Die Papille ist an der Oberfläche mit einem schlecht gefärbten mehrschichtigen Plattenepithel überzogen; man sieht außerdem Haare und Talgdrüsen, Fett- und Bindegewebe, Drüsen mit hohem Zylinderepithel ausgekleidet, ein großes Knochenstück und mehrere kleine Knorpelinseln. Das Bindegewebe ist stellenweise von Lymphocyten durchsetzt, seine Fasern manchmal durch Ödem auseinandergedrängt; vom Tumor ist in der Papille nirgends etwas zu sehen.

Epikrise.

Wir haben also eine typisch gebaute Dermoidcyste mit Talg und Haaren im Innern, in der sich unabhängig von der Papille ein Plattenepithelkrebs entwickelt hat, der an einer Stelle zu einer 4 cm starken Wandverdickung geführt hat. Dieses ist zweifellos die älteste Stelle des Karzinoms, wie durch die mikroskopische Untersuchung erwiesen ist: man sieht hier fast nur Hornmassen und wenig Geschwulstzellen.

Das Karzinom ist dann von dieser Stelle aus nach allen Seiten hin in der Wand weiter gewachsen, sich allmählich verjüngend und an seiner Grenzstelle nur noch in schmalen Zügen vordringend. Da das Karzinom in den Randpartien nur aus sich heraus wächst und nicht mehr aus dem Epithel neu entsteht, so ist über seinen Ausgangspunkt nichts mehr festzustellen. Es läßt sich nur so viel sagen, daß es aus dem Plattenepithel der Dermoidcyste hervorgegangen ist; ob das die Innenwand überziehende Plattenepithel als Matrix angesehen werden muß oder etwa abgeschnürte Epithelinseln, die in der Wand selbst gelegen haben, entzieht sich unserem Urteil.

Bevor ich auf die ganze Frage des Vorkommens von Karzinom in Embryomen näher eingehe und an der Hand meines eigenen Falles die dabei in Betracht kommenden Gesichtspunkte erörtere, will ich zunächst die andern in der Literatur bisher veröffentlichten Fälle von Dermoiden mit maligner Geschwulstbildung kurz berichten:

Fall 1. (Heschl[1]).) 45jährige 6-para bemerkte seit einigen Jahren eine Geschwulst im Unterleib. Wegen Annahme einer Ovarialcyste explorative vaginale Punktion, durch welche seröse Flüssigkeit und gelblich fettige Masse entleert werden. Am vierten Tage Exitus. Befund: Kindskopfgroßer Tumor, aus dem Becken hervorragend, mit den Därmen fest verwachsen; Ausgangspunkt: linkes Ovarium. Die Cyste, denn um eine solche handelt es sich, enthält gelbes, schmieriges, halb erstarrtes Fett mit apfelgroßem Büschel verfilzter, lichtbrauner Haare. An der linken Seite der Cystenwand dreieckige kreuzerstückgroße Knochenplatte mit 6 Zähnen, welche in die Cystenhöhle hineinragen. Die aus Bindegewebe bestehende Wand ist dünn, hier und da ulzerierte Stellen zeigend; rechts besteht sie aus derber, an der Oberfläche grauroter, höckriger Geschwulstmasse von Mannsfaustgröße, welche auf der Schnittfläche rein acinöses Aussehen hat und auf Druck rahmähnliche Flüssigkeit austreten läßt.

---

[1]) Prager Vierteljahrsschrift 1860 S. 57.

Mikroskopisch: Stroma bindegewebig, mit länglichen Hohlräumen versehen, in denen Zellmassen liegen; die Zellen sind teils flaschen- und kolbenförmig, teils mit Ausläufern versehen und enthalten einen bis mehrere große, runde Kerne.

Mikroskopische Diagnose: scheinbar Plattenepithelkrebs.

Fall 2. (himmelfarb.[2]).) Cystischer Tumor einer 55jähr. Frau, dem rechten Ovarium gestielt aufsitzend. Im Innern Atherombrei und Haare. Im unteren Abschnitt der Cyste, auf ihrer Innenwand, knollige Verdickungen mit 5 cm großer Perforation in die Harnblase. Operation, später Exitus.

Mikroskopisch besteht die Geschwulst aus Bindegewebe mit kleinen, rundlichen, alveolären Zwischenräumen, in denen konzentrisch geschichtete Nester von verhornten Epithelien liegen.

Mikroskopische Diagnose: verhornter Plattenepithelkrebs in einem Dermoid.

Fall 3. (Wahl[3]).) Anna M., 26 Jahre alt, bemerkt seit einem Jahre starke Anschwellung des Abdomens. Operation. Der große Tumor enthält an der Vorderseite einen taubeneigroßen markigen Knoten; links oben mehrere Verwachsungen mit dem Netz; der Tumor enthält einen Liter atheromatösen Breies. Die Kuppe des Tumors ist mit dem colon ascendens ausgedehnt verwachsen. Die Wandungen des Colons sind im Bereich der Verwachsungen mit nußgroßen Knoten durchsetzt. Keine Verwachsung mit Beckenorganen. Der Tumor stellt eine Dermoidcyste mit Convoluten von fußlangen, blonden Haaren dar. Der Stiel und die Wandungen sind mit markigen Knoten durchsetzt. Operative Entfernung; später Rezidiv.

Mikroskopische Diagnose: alveoläres Karzinom mit mykomatöser Grundsubstanz.

Fall 4. (Pottieu[4]).) 38jährige Patientin, der durch Laparotomine ein Dermoid des rechten Ovariums operiert wird. Tod an Sepsis. Mikroskopisch fanden sich Krebszellennester mit verhornten Zellen.

Mikroskopische Diagnose: Plattenepithelkrebs mit Verhornung.

---

[2]) Zentralbl. f. Gynäkol. 1886 Nr. 35.

[3]) Petersburger med. Wochenschr. 1883.

[4]) Pottieu, Ein Fall karzinomatöser Degeneration einer Dermoidovarialcyste, Diss. 1887.

Fall 5. (Krukenberg[5]).) 45jährige Frau fühlt seit einigen Monaten geringe Schmerzen im Unterleib. Die Untersuchung läßt im kleinen Becken eingeklemmt einen harten, etwas unregelmäßig anzufühlenden, 4 cm über die Symphyse ragenden Tumor konstatieren, welcher den Uterus nach vorn rechts und oben verdrängt hat. Der Tumor besteht auf dem Schnitt aus zwei Dermoidcysten, die eine faust-, die andere nußgroß. Der breiige Inhalt enthält verfilzte Haare, die Wand ist teilweise sehr dünn, teilweise sind dickere Stellen mit hautartigen Inseln vorhanden, die manchmal typischen, verhornenden Plattenepithelkrebs erkennen lassen mit deutlichem Tiefenwachstum.

Mikroskopische Diagnose: multiple verhornende Plattenepithelkrebse.

Fall 6. (Pfannenstiel[6]).) Es handelt sich um ein proliferierendes, glanduläres Ovarialcystom, kompliziert mit einer kleinen karzinomatös entarteten Dermoidcyste. Eine verhältnismäßig dünne, bindegewebige Wand trennt die Dermoidcyste von dem übrigen Cystom. An mikroskopischen Durchschnitten dieser Wand sieht man auf der einen Seite Gewebe von Cutis mit tief und gleichmäßig hineindringenden Plattenepithelzellnestern; in der Mitte gefäßhaltiges Bindegewebe und auf der andern Seite das einschichtige Zylinderepithel des Cystoms.

Mikroskopische Diagnose: Plattenepithelkrebs.

Fall 7. (Wilms[7]).) Einer 52jährigen Patientin wird durch Operation ein mannskopfgroßer cystischer Tumor des Abdomens entfernt, der Adhäsionen mit Dünndarm und Netz zeigt und mit breitem Stiel an der linken Kante des hochgezogenen Uterus sitzt. An der Cyste entlang verläuft die Tube. Außenfläche glatt, an Stelle des Ovariums flacher Wulst vorgewölbt. An dieser Stelle findet sich auf der Innenseite der Cyste ein Höcker von 6 cm Durchmesser, der auf einer kleinen Strecke Cutis mit Haaren trägt. Der größte Teil des Vorsprungs zeigt papilläre, oberflächlich ulzerierte Wucherungen, welche, durch erhaltene Hautreste eingeschnürt, sich wie ein Blumenkohlgewächs auf dem Niveau der Haut ausnehmen. Auf den übrigen sehr komplizierten Bau der Geschwulst

---

[5]) Krukenberg, Arch. f. Gynäkol. 1887.

[6]) Archiv f. Gynäkol. 1890 Bd. 38.

[7]) Deutsches Archiv f. klin. Medizin 1895 Bd. 55.

gehe ich nicht näher ein. Die mikroskopische Untersuchung der genannten papillären Exkreszenzen auf der Innenwand ergibt, daß es sich um Plattenepithelkrebs handelt, der noch nicht durch die Kapsel des Tumors nach außen durchgebrochen ist.

Mikroskopische Diagnose: Plattenepithelkrebs ohne Verhornung.

Fall 8. (Biermann[8]).) Seit 4 Monaten Beschwerden. Laparotomie. Viermannskopfgroße Geschwulst, die mit Harnblase, Uterus und Rektum verwachsen ist; Einbruch in letzteres und in die Vagina. Auf dem rechten Leberlappen bis erbsengroße, auf dem Peritoneum des Zwerchfells bis haselnußgroße, medulläre, von Hämorrhagien durchsetzte Geschwulstknoten. Die Tuben sind mit der Vorderfläche des Tumors verwachsen. Der Tumor besteht auf dem Durchschnitt aus teils cystischem, teils solidem Gewebe; ersteres sind Dermoidcysten, letzteres Plattenepithelkrebse mit Verhornung, ausgehend von dem die Innenwand bekleidenden Plattenepithel.

Mikroskopische Diagnose: Plattenepithelkrebs mit Verhornung.

Fall 9. (Tauffer[9]).) 48jährige Patientin mit einem links hinter dem Uterus liegenden fluktuierenden Tumor, der bis zum Nabel reicht; im Paramatrium sind vereinzelte harte Knoten zu fühlen. Die cystische Geschwulst perforierte ins Rektum; keine Operation, Exitus nach 3 Wochen.

Sektionsbefund: Kindskopfgroße Cyste im kleinen Becken, Uterus nach links verschoben. Die Cyste enthält schmutziggraue, fettige Masse und rote, bis 40 cm lange Haare. Von der linken vorderen Wand geht ein 3 cm langer, mit Haut bedeckter Fortsatz aus, mit länglichem, stielförmigem Knochen. An der hinteren Wand ragt ein weicher, jauchiger Wulst hervor. Am rechten unteren Segment befindet sich eine kleinhandtellergroße, fein granulierte, grauweißliche Stelle, in deren Mitte ein hühnereigroßer, an der Oberfläche zerfallender Knoten mit grauer, feingekörnter Schnittfläche liegt. In der Uteruswand zwei kleine Fibromyome, am Ileum drei metastasische Karzinomknoten. Die mikroskopische Untersuchung zeigt an den gekörnten Stellen einen Übergang des Deck-

---

[8]) Prager med. Wochenschr. 1895.

[9]) Virchows Archiv Bd. 142 S. 389.

epithels in dicke Hornepithellagen, die große Zapfen in das darunterliegende Gewebe senden; einzelne Stellen enthalten große Cankroidperlen.

Mikroskopische Diagnose: Plattenepithelkrebs mit Verhornung.

Fall 10. (Sänger[10]).) 63jährige Patientin mit Geschwulst im Unterleib. Bei der Operation zeigte sich, daß der cystische Tumor, Dermoidbrei und Haare enthaltend, mit Därmen, Netz, Blase und Uterus verwachsen war. Die Dermoidcyste war an mehreren Stellen von einem soliden Tumor durchwuchert. Nach 3 Monaten Exitus.

Sektion ergab zahlreiche Metastasen im Abdomen. Der Tumor war ein typisches Plattenepithelkarzinom mit Cankroidperlen, ausgegangen vom Ektoderm eines cystischen Embryoms.

Mikroskopische Diagnose: Plattenepithelkrebs mit Verhornung.

Fall 11. (Jamagiva[11]).) 41jährige Patientin, seit 4 Jahren eine schmerzlose, apfelgroße Anschwellung über dem Nabel; in letzter Zeit hat die Geschwulst Schmerzen verursacht und ist schneller gewachsen. Die Laparotomie brachte wegen zu fester und zahlreicher Verwachsungen nicht den gewünschten Erfolg. Nach 4 Monaten Exitus an Kachexie. Die Geschwulst erwies sich als ein Dermoid des linken Ovariums mit Karzinom der Wandung: Dissemination von Metastasen auf die serosa parietalis et visceralis, Lymphdrüsenmetastasen. Die mikroskopische Untersuchung zeigt, daß die Krebszapfen mit der Epithelschicht der Cystenwand zusammenhängen; Epithelperlen sind an verschiedenen Stellen wahrzunehmen.

Mikroskopische Diagnose: Plattenepithelkrebs mit geringer Verhornung.

Fall 12. (Thumim[12]).) 65jährige Patientin, seit 21 Jahren unterleibskrank; vor 19 Jahren Geschwulst im Unterleib konstatiert, die seit 16 Jahren langsam gewachsen ist. In der letzten Zeit rasches Wachstum mit allgemeiner Abmagerung. Bei der Operation findet man eine mannskopfgroße, kugelige Cyste mit 2 mm dicker fibröser Wand. Inhalt:

---

[10]) Krankheiten der Eierstöcke und Nebeneierstöcke 1899 S. 701.

[11]) Virchows Archiv Bd. 147.

[12]) Archiv f. Gynäkol. 1877 Bd. 53.

Dermoidbrei. Die Innenfläche ist glatt, epidermisiert. Haare sind nicht vorhanden. An zwei Stellen befinden sich, der äußeren Cystenwand aufsitzend, überpflaumengroße, dünnwandige Cysten, leicht getrübte Flüssigkeit enthaltend, in einer dieser Cysten einige Härchen. Zwei Stellen des großen Tumors bieten eine auffallende Veränderung dar: die eine zeigt eine nach innen und außen konvexe Vorwölbung (13 cm Durchmesser) mit weißgelblichen Stellen und Verkalkung. Konsistenz fest und fibrös, mit weißlichen Zügen durchsetzt und kleinen Hämorrhagien, im Zentrum mürbe Granulierungen. Am entgegengesetzten Pole des Sackes markstückgroße Geschwulsteinlagerung, Beschaffenheit wie die andere Geschwulst, nur weicher. Oberflächenepithel ist in inselförmigen Gruppen zu sehen; Schweiß- und Talgdrüsen sowie Haarschäfte fehlen. In der kleineren Cyste ist der innere Epithelbelag teilweise verhornt. Beschaffenheit der erwähnten soliden Tumoren: beide Plattenepithelkrebse mit massenhaft verhornten Epithelperlen. An der kleineren Geschwulst sieht man den Zusammenhang zwischen den Zapfen und der verhornenden Plattenepithelbedeckung. In den dem Stratum Malpighi entsprechenden Schichten fanden sich riesige Plattenepithelzellen und Epithelperlen. Metastasen nur per continuitatem. Später Rezidiv, 6 Monate nach der Operation Exitus.

Mikroskopische Diagnose: Plattenepithelkrebs mit starker Verhornung.

Fall 13. (Gebhard[13]).) Über mannskopfgroßer Tumor von unregelmäßiger Gestalt, aus 3 kleinkindskopfgroßen Hohlräumen bestehend, deren jeder Dermoidbrei und Haare enthält. Die eine Cyste birgt außerdem ein Stück Knochen mit 2 Schneidezähnen. Die Wand einer der andern Cysten ist von markiger Beschaffenheit und hat eine Dicke von 1 cm.

Mikroskopischer Befund: große Zellen, alveolärer Bau, Mangel jeglicher drüsiger Elemente, jedoch keine Cankroidperlen.

Mikroskopische Diagnose: wahrscheinlich Plattenepithelkrebs ohne Verhornung.

Fall 14. (Gebhard[14]).) Eine durch Operation gewonnene faustgroße Dermoidcyste mit Fett und Haaren, ohne Knochen und Zähne. Der

---

[13]) Pathologische Anatomie der weibliche Sexualorganen.

Tumor ist mit dem Rektum verwachsen durch eine mehrere Zentimeter dicke, markige Verbindungsstrecke, welche fast die Hälfte der Geschwulstperipherie einnimmt; die mit dem Rektum nicht verwachsenen Teile sind dünnwandig, membranös. Die mikroskopische Untersuchung ergibt: Das bindegewebige Stroma ist reichlich von Rundzellen durchsetzt und enthält größere und kleinere Alveolen, in denen vielfach konzentrisch angeordnetes Plattenepithel zu sehen ist. An einzelnen Stellen Verhornungsprozesse. Das Karzinom reicht bis dicht an die Rektalschleimhaut.

Mikroskopische Diagnose: Plattenepithelkrebs mit geringer Verhornung.

Fall 15. (Dor und Bérard[15]).) An Stelle des linken Ovariums befindet sich eine kindskopfgroße Dermoidcyste, deren Wand an einer Stelle eine knotige Verdickung von 6 cm Durchmesser aufweist. Dieser Knoten erweist sich mikroskopisch als Plattenepithelkrebs mit zahlreichen Mitosen, keine Krebszwiebeln.

Mikroskopische Diagnose: Plattenepithelkrebs ohne Verhornung.

Fall 16. (Klokow[16]).) 54jährige Patientin, die seit einem Jahre eine Geschwulst im Unterleibe bemerkt, die an Größe zunahm. Wegen Stieltorsion Laparotomie. Es fand sich ein kindskopfgroßer Tumor des linken Ovariums, das rechte Ovarium war gesund. Die Dermoidcyste, denn um eine solche handelte es sich, war an ihren Wänden derb infiltriert. Diese Infiltrationen erwiesen sich bei mikroskopischer Untersuchung als ein Plattenepithelkrebs mit zahlreichen Krebszwiebeln. Das Karzinom war von einem Ausläufer der Epidermis des Dermoids ausgegangen, die Krebsnester zeigten vielfach ausgedehnte Nekrosen, außerdem reichliche Verkalkung.

Mikroskopische Diagnose: Plattenepithelkrebs mit Verhornung.

Fall 17. (Kehrer[17]).) Die 46jährige Patientin bemerkt seit einem Jahre eine in letzter Zeit schneller gewachsene, schmerzhafte Geschwulst

---

[14]) Pathologische Anatomie der weiblichen Sexualorgane.

[15]) Nach Klokow, Diss. Königsberg 1911.

[16]) Diss. Königsberg 1901.

[17]) Beitr. z. Geburtshilfe u. Gynäkol. 1901 Bd. 4 S. 92.

im Unterleib. Operation. Nach 3 Tagen Tod an Embolie. Im linken Ovarium billardkugelgroßes Dermoid, das rechte Ovarium bildet eine mannskopfgroße Dermoidcyste. Am unteren Teil dieses Tumors ist die sonst dünne Wand stark verdickt, Konsistenz jedoch weich. Der senkrechte Durchschnitt des Tumors bildete eine bikonvexe Scheibe von fast 6 cm Dicke. Mikroskopischer Befund: plexiformes, in den Lymphspalten und Saftkanälchen des Bindegewebes fortkriechendes, malignes Epitheliom. In den Karzinombezirken regressive Veränderungen: Hyalinbildung des Bindegewebes um die Krebsnester, selten um die Gefäße herum, und ausgedehnte Nekrosen in den älteren Karzinombezirken. Cankroidperlenbildung wurde nicht konstatiert.

Mikroskopische Diagnose: Plattenepithelkrebs ohne Verhornung.

Fall 18. (Plötzl[18]).) 42jähriges Fräulein, seit 2 Monaten Beschwerden durch einen abdominalen Tumor. Operation, 6 Monate später Exitus infolge Metastasenbildung in der Leber. Der exstirpierte Tumor, der bei der Operation 2 mal einriß, hatte kugelige Gestalt und 15 cm Durchmesser, Verwachsungen mit dem abdominalen Tubenende. Der Tumor besteht im Innern aus 4 Hohlräumen, durch Septen getrennt, die ihrerseits wieder durchlöchert waren. Am oberen Pol befand sich eine solide Geschwulstmasse mit zentraler Nekrose. Auf der Innenwand der Cyste sah man gefäßreiches Granulationsgewebe mit Riesenzellen, in dem freie Haare staken, die vielfach mit Kalksalzen imprägniert waren. In einer Nische eines Cystenraumes 2 cm großer, leistenartiger Vorsprung normaler Epidermis mit Schweiß- und Talgdrüsen. Die am oberen Pole befindliche Geschwulstmasse enthält Zellen mit großen, blasigen Kernen in netzartiger Anordnung, die in die Spalträume des fibrillären Bindegewebes vordringen. An anderen peripheren Stellen des Neoplasmas sind epitheliale Zapfen zu sehen, in denen perlkugelartige Bildungen liegen; hier ist das umgebende Bindegewebe kleinzellig infiltriert.

Mikroskopische Diagnose: Plattenepithelkrebs.

Fall 19. (Ludwig[19]).) Eine 34jährige Virgo, bei der im Abdomen ein Tumor festgestellt war, wurde laparotomiert. Entfernung des Uterus

---

[18]) Zentralbl. f. pathol. Anatomie 1904 Bd. 15.

[19]) Wiener klin. Wochenschr. 1905 S. 775.

und der Adnexe. Das Präparat bot folgendes: Eigroßes Myom im Fundus-Uteri; das rechte Ovarium ist in eine zitronengroße, langgestielte, vollkommen freie Dermoidcyste umgewandelt. Links großer Ovarialtumor, fest mit dem Uterus verwachsen; der obere Teil stellt eine Cyste vor, der untere, fest im Becken sitzende ist solider Natur. Dieser letztere Teil ist etwa faustgroß und höckerig. Die warzigen Exkreszenzen, mit denen der hintere Abschnitt der Innenwand bedeckt ist, sitzen hauptsächlich am Übergang des cystischen Teils in den soliden Tumor. Nach dem oberen Pol zu befindet sich in der Wand ein Zahn mit 4 Höckern und Schmelzfläche, außerdem ein Knochenstück.

Mikroskopische Diagnose: Plattenepithelkrebs mit Verhornung und Riesenzellen.

In allen diesen Fällen handelt es sich um Plattenepithelkrebse. Andere Karzinomformen in Ovarialdermoiden sind bisher nicht beschrieben, abgesehen von einem Fall von Jamagiva,[20]) der einen Drüsenzellenkrebs veröffentlichte; ich lasse ihn im Auszug folgen:

63 jährige Patientin, 5 Partus, der letzte vor 29 Jahren. Seit dieser Zeit bestand ein hühnereigroßer, schmerzloser Tumor im rechten Hypogastrium, welcher sich seither langsam vergrößerte. In letzter Zeit erfolgte schnelleres Wachstum, gleichzeitig zeigte sich ein enteneigroßer Tumor in der rechten Supraklavikulargrube. Die Patientin magerte stark ab, es traten Ödeme auf, nach kurzer Zeit Exitus infolge Kachexie. Sektion: Der Tumor im Hypogastrium erwies sich als ein Dermoid mit Knochen, Haaren und Dermoidbrei und war cystisch. Von einer warzigen Erhabenheit in der Wand der Hauptcyste geht ein alveolär gebauter Drüsenzellenkrebs aus, den Jamagiva aus einer an dieser Stelle gelegenen unvollkommen ausgebildeten Drüsenanlage ableitet.

Auch Ribbert[21]) erwähnt, daß er gleichfalls einen Zylinderzellenkrebs in einem Ovarialdermoid beobachtet hat.

Es sind noch eine ganze Anzahl von Dermoidkarzinomen veröffentlicht, die aber einmal nicht genau genug beschrieben

---

[20]) Virchows Archiv Bd. 147 Fall 1.

[21]) Ribbert, Das Karzinom des Menschen 1911 S. 392.

sind, um mit Sicherheit sagen zu können, um welche Art von Karzinom es sich gehandelt hat, und zweitens nicht einmal die Eventualität ausschalten lassen, daß es sich um eine Kombination von Ovarialdermoid mit Ovarialkarzinom gehandelt hat. Ich nenne nur eine Reihe von Autoren: Pomorski,[22]) Klein,[23]) Pilliet,[24]) Veit,[25]) Gebhard,[26]) Pommer, Kocher, Cohn u. a.

Außer diesen verschiedenen Fällen von Karzinom auf dem Boden eines Embryoms sind auch noch einzelne Fälle von anderen malignen Tumoren verzeichnet, und zwar je ein Fall von Spindelzellensarkom und Peritheliom.

Hierüber wird berichtet von Biermann[27]):

30jähr. Patientin mit einer seit 8 Jahren langsam wachsenden Geschwulst im Abdomen. Die Laparotomie förderte einen rechtsseitigen Ovarialtumor zutage von derber Konsistenz, in der Mitte stellenweise erweicht, mit Cysten fettigen, flüssigen Inhalts, mehr nach der Oberfläche zu eine etwa apfelgroße Höhle, die mit gelbem Brei und langen braunen Haaren gefüllt ist. Am Stiele der Geschwulst der Rest eines gut erhaltenen Ovariums. Mikroskopisch zeigt der Tumor das Bild des Spindelzellensarkoms. Dem fibrillären Bindegewebe des Korium folgen gleich die hier zu diesem parallel angeordneten Bündel des spindelzelligen Tumors, die stellenweise in das Korium eindringen, dessen fibrilläre Faserbündel sich mit den Bestandteilen der Geschwulst vermischen.

Ein zweiter Fall von Sarkom in einem Dermoid der Lunge ist von Jores[28]) beschrieben, auf den ich jedoch hier

---

[22]) Zentralbl. f. Gynäkol. 1889 S. 185.

[23]) Diss. Freiburg 1893.

[24]) Ref. im Zentralbl. f. allgem. Pathologie Bd. 4 1893.

[25]) Zentralbl. f. Gynäkol. 1890 S. 285.

[26]) Pathol. Anatomie der Sexualorgane S. 363.

[27]) Prager med. Wochenschr. 1895 Nr. 21.

[28]) Virchows Arch. Bd. 133 S. 66.

nicht näher eingehe, da ich mich hier nur mit Ovarialdermoiden beschäftigen will.

Den Fall von Peritheliom beschreibt Neumann[29]):

61jähr. Patientin, 3 Partus, seit 2 Jahren Vergrößerung des Leibumfanges und geringe Schmerzen; Laparotomie: kopfgroße, cystische, gestielte Geschwulst, von überzähligem Eierstock ausgehend; die anderen Adnexe gesund. Zehn Monate nach der Operation geheilt. Mikroskopischer Befund: In der Wandung des Dermoidbalges alveolenartig angeordnete Zellgruppen, welche sich, besonders in den jüngeren Partien, um Lumina herum gruppieren, welche letztere eine gut erhaltene Epithelbekleidung erkennen lassen, unter welcher eine minder gut erhaltene Media folgt, deren äußere Peripherie unmittelbar durch Geschwulstzellen begrenzt wird (echtes Peritheliom).

Wir haben also, mit meinem Fall, 22 Fälle von Karzinom in Ovarialdermoiden gefunden. Von diesen Karzinomen waren 20 Plattenepithel-, 2 Zylinderzellenkrebse. Soweit es möglich ist, aus den manchmal dürftigen Schilderungen einen Schluß zu ziehen, handelt es sich 12 mal um ein Karzinom, das vom Plattenepithel der Cystenwand ausging; in den anderen Fällen ist es nicht genauer zu konstatieren. In 10 der beschriebenen Fälle ging die Geschwulst von der Cystenwand selbst aus, in zwei Fällen von der Papille des Dermoids und in 2 Fällen von der Übergangsstelle der Papille in die Cystenwand. In einem Falle waren multiple kleine Karzinome auf der Cystenwand vorhanden. Demnach kann als Ausgangspunkt der malignen Geschwulst jede Stelle der Innenwand des Dermoids in Frage kommen, soweit es sich um epitheliale Tumoren handelt. Von Plötzl ist die Frage ventiliert, ob es sich nicht um Metastasierung eines an anderer Körperstelle vorhandenen Karzinoms in ein Embryom handeln könne. Die Möglichkeit einer derartigen Metastasierung ist ja denkbar, da Fälle

[29]) Arch. f. Gynäkol. 1899 Bd. 58.

von Metastasenbildung eines Tumors in einem anderen Tumor beschrieben sind, z. B. Karzinommetastasen in Uterusmyomen, Metastasen eines Plattenepithelkrebses der Portio in einem Ovarialcystom (Borrmann)[30]) u. a. In den vorerwähnten Fällen von Karzinom in Ovarialdermoiden ist diese Annahme aber unberechtigt, da bei den betreffenden Patientinnen gar kein anderes primäres Karzinom, das hätte metastasieren können, vorhanden war.

Erwähnen will ich gleich an dieser Stelle, daß auch neben einem Dermoid ein selbständiges Karzinom in einem Ovarium vorhanden sein kann; auf diese Möglichkeit weist auch Wilms hin. Eine ganze Reihe derartiger Fälle ist beschrieben, und einige davon sind auch wohl fälschlich gedeutet im Sinne eines Karzinoms im Dermoid. Alle diese Fälle habe ich bei der Verarbeitung der Literatur natürlich ausgeschaltet, da sie mit unserem Thema in gar keinem Zusammenhang stehen.

Es ist wohl gar nicht so schwierig zu beantworten, warum es sich in der weitaus größeren Zahl von malignen Tumoren in Dermoiden um Plattenepithelkrebse handelt. Die Epidermis der Cystenwand bildet ja meistens den größeren Anteil des soliden Bestandteils eines Embryoms. Aus dem relativ größeren Teile desselben werden eben am häufigsten die malignen Tumoren hervorgehen, während aus dem in viel kleinerer Masse entwickelten Gewebe seltener maligne Tumoren entstehen. Da die Karzinome der Haut Plattenepithelkrebse sind und zur Verhornung neigen, so ist nach dem großen Anteil der zur Entwicklung gelangten Epidermis eines Embryoms auch am häufigsten ein solcher Tumor zu erwarten, wenn das Embryom überhaupt maligne Geschwulstbildung zeigt. Was

---

[30]) Verhandl. der deutschen pathol. Gesellschaft, Breslau 1904.

die Entstehung des Zylinderzellenkrebses in einem Dermoid betrifft, so sind bei der Seltenheit dieser Fälle auch noch nicht viele Ansichten über die Frage geäußert. Man könnte an die Drüsen der die Innenwand des Dermoids auskleidenden Haut denken oder an andere manchmal rudimentär in der Papille des Dermoids angelegte epitheliale Organe, wie z. B. Darmabschnitte, Teile des Respirationstractus oder dergl. Jamagiva hat in seinem Fall von Zylinderzellenkrebs im Ovarialdermoid für den Ausgangspunkt des Karzinoms eine sehr interessante Ansicht ausgesprochen. Er erwähnt einen Fall von Desiderius v. Velits,[31]) der in einem Dermoid eine abgesprengte Mamma fand, und glaubt, gestützt auf diesen Befund, daß von derartigen rudimentär entwickelten Mammaanlagen Zylinderzellenkrebse ausgehen können. Dieser Entstehungsmodus ist natürlich möglich, doch brauchen wir ihn nicht als einzig möglichen anzunehmen, da, wie schon vorhin gesagt, genügend viele andere drüsige Organanlagen in Dermoiden vorhanden sind. Vollständig falsch ist jedenfalls die Ansicht Gebhards, daß in Embryomen nur Plattenepithelkrebse entstehen können, und daß etwa auftretende Zylinderzellenkrebse von gleichzeitig vorhandenen Cystomen abzuleiten wären.

Wir müssen nun noch auf die Frage eingehen, wie das Karzinom in dem Dermoid entsteht, und ob wir aus der Tatsache, daß in einem sicher embryonal angelegten Tumor, dem Embryom, ein Krebs entsteht, eventuell allgemeine Schlüsse ziehen können bezüglich der Genese des Karzinoms überhaupt. Wir können da zwei Gesichtspunkte aufstellen: entweder ist an irgendeiner Stelle das embryonal angelegten Dermoids

---

[31]) Virchows Archiv Bd. 107.

eine nochmalige besondere Verschiebung embryonalen Epithels vor sich gegangen, aus der das Karzinom dann entstand, oder letzteres entsteht in der die Innenwand der Cyste auskleidenden Hautschicht infolge anderer Ursachen. Bei der ersten Annahme würden wir auf die Cohnheimsche Geschwulsttheorie rekurrieren müssen, bei der letzteren müßten wir an diejenigen Ursachen denken, die überhaupt für jede postembryonale Karzinomentwicklung in Frage kommen. Für eine von vornherein vorhandene, in der Epithelauskleidung des embryonal angelegten Dermoids stattgefundene besondere Verschiebung des Epithels etwa in Form abgesprengter Epithelinseln (Borrmann), aus denen das Karzinom sich dann entwickelt hätte, lassen sich absolut keine Beweise erbringen. Man könnte vielleicht daran denken, daß sämtliche Gewebskomponenten des Dermoids, somit auch das Epithel, als embryonale Gewebe an sich schon leichter zur malignen Geschwulstbildung prädestiniert seien als ausgewachsene Gewebe. Auf diesen Punkt geht auch Ribbert in seinem neuesten Werke „Das Karzinom des Menschen“ (1911) ein, indem er sagt: (S. 392) „denn das Embryom . . . bietet an sich kaum mehr Gelegenheit zur Entstehung eines Krebses als die entsprechenden normalen Gewebe. Nur das eine läßt sich noch anführen, daß die Epithelien immerhin etwas weniger differenziert sind und deshalb . . . leichter zum krebsigen Wachstum gelangen können“. Gegen diese Annahme spricht ja allerdings, daß bei dem relativ häufigen Vorkommen der Dermoide — sie machen 4—5% aller Ovarialtumoren aus — so selten Karzinome in ihnen gefunden werden. Weiterhin spricht dagegen das seltene Vorkommen von Karzinomen in Uterusmyomen, soweit sie drüsige Anlagen enthalten, die ebenfalls keine seltene Geschwulstart sind.

Somit müssen wir wohl annehmen, daß das Karzinom innerhalb anderer embryonaler Tumoren, speziell der Embryome, auf die gleiche Ursache zurückzuführen ist wie das Karzinom, das in ausgewachsenen Geweben entsteht. Ich beabsichtige nicht, an dieser Stelle auf die Karzinomgenese im allgemeinen einzugehen; das würde zu weit führen und deshalb zwecklos sein, weil diese Frage heute noch völlig unaufgeklärt ist. So sagt auch Ribbert[32]): „In allen diesen Fällen (von Dermoidkarzinom) handelt es sich also um die Entstehung eines Karzinoms an einer der äußeren Haut analogen Epithelfläche und jedenfalls auch um dieselbe Genese, die allerdings in ihren Einzelheiten noch nicht untersucht werden konnte". Vielleicht spielen entzündliche Reize, die durch den Inhalt der Dermoidcyste gegeben sind und auf das Wandepithel wirken, eine Rolle. Daran denkt auch Ribbert, und weiterhin wäre der Fall von Krukenberg, in dem multiple Karzinome auf der Cystenwand entstanden waren, in diesem Sinne zu verwerten. Vor allem hat Tauffer diesen Gedanken ausgesprochen, der meint, daß von dem sich zersetzenden Cysteninhalt dauernd in die Wand der Cyste hinein Produkte resorbiert würden und somit einen Reiz für das Epithel bedeuteten. Hier könnten nur systematisch vorgenommene miskroskopische Untersuchungen der Cystenwand von Embryomen weitere Aufklärung bringen, wobei speziell der Ausdehnung und Intensität derartiger subepithelialer entzündlicher Prozesse und ihrem Verhalten zur Epitheldecke Aufmerksamkeit zu schenken wäre. Vorläufig müssen wir sagen, daß das Vorkommen von Karzinomen in Embryomen zwar eine interessante Tatsache ist, daß wir

---

[32]) l. c. p. 391.

aber selbst durch genaue mikroskopische Untersuchung derartiger Fälle der Lösung der Frage nach der Karzinomgenese durchaus nicht näher gekommen sind. Das liegt natürlich größtenteils daran, daß derartige Karzinome, die uns zu Gesicht kommen, schon viel zu groß sind, um ihre Genese noch erkennen zu lassen.

Spezialdruckerei für Dissertationen, Robert Noske, Borna-Leipzig.

Lebenslauf.

Am 18. April 1880 wurde ich, August Sievers, zu Hildesheim geboren. Ich absolvierte das Königliche Gymnasium Andreanum zu Hildesheim und verließ Ostern 1900 diese Anstalt mit dem Reifezeugnis.

Bis zur ärztlichen Vorprüfung Ostern 1902 studierte ich in Göttingen, später in München und Berlin, kehrte zur Vollendung des Studiums nach Göttingen zurück und bestand daselbst das Staatsexamen.

Die Approbation als Arzt erhielt ich am 2. August 1906. Seitdem war ich als Assistenzarzt an Krankenhäusern und Universitätskliniken tätig, in Braunschweig, Halle a. S. und Zürich. Meiner Dienstpflicht habe ich genügt und bin Oberarzt der Reserve.